

Tratamiento neoadyuvante del cáncer de mama

Caso clínico

Antecedentes personales

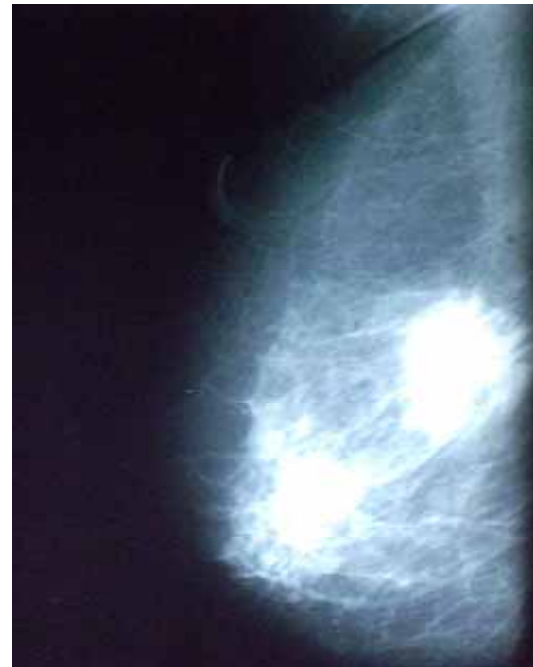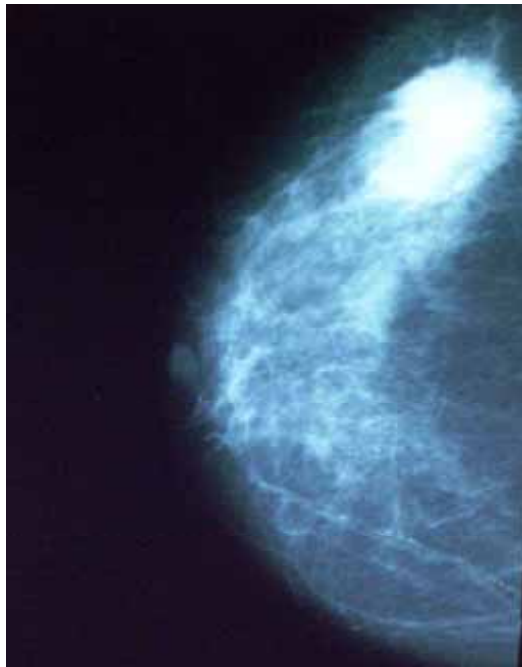
- 48 años
- No alergias medicamentosas
- Litiasis renal
- Historia Ginecológica
 - Menarquia: 13 años
 - FO: 3-0-3-3
 - 1º Embarazo: 23 años
 - Si lactancia materna
 - Perimenopáusica

Historia oncológica

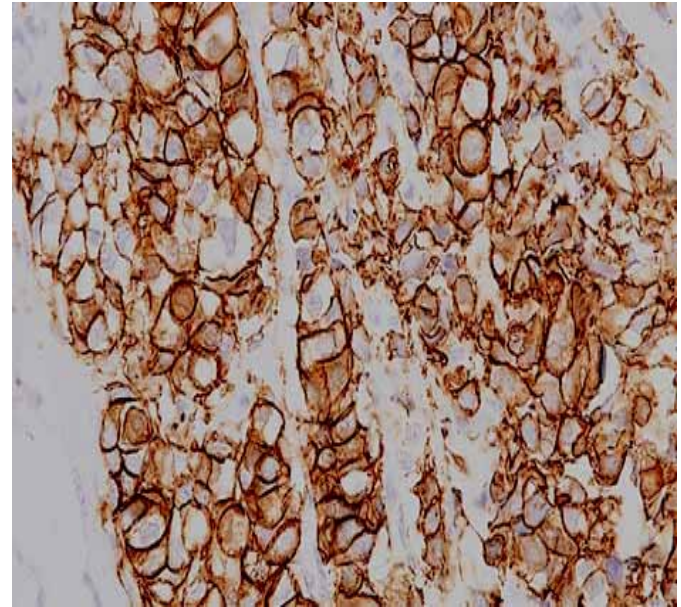
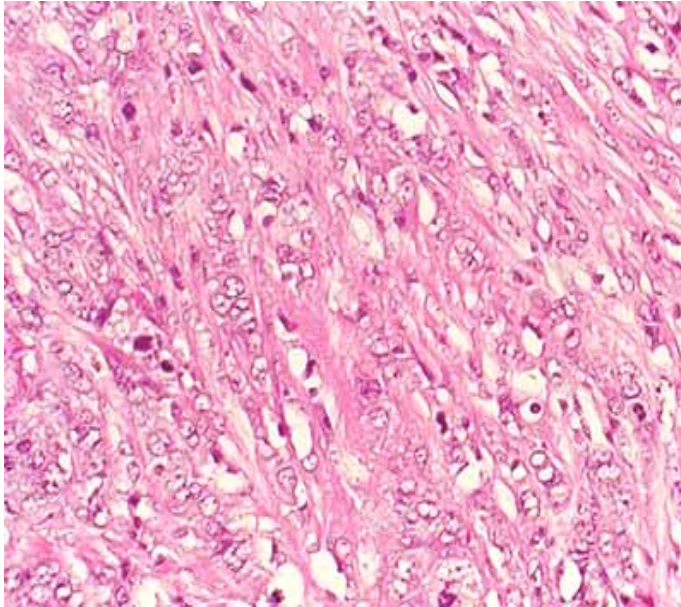
- Marzo 2006: tumor palpable en MD de 1 mes de evolución
- EO: tumoración dura y adherida de 4x4cm en CSE MD

Mamografía (20/03/2006): asimetría de densidad con distorsión del parénquima, márgenes espiculados e imágenes cálcicas en su interior de 3,5x2,8 en CSE de MD

Eco Mamaria: nódulo hipoecogénico con halo hiperecogénico de 33,3 mm.



Abril 2006 se practico BAG con AP: **Ca Ductal Infiltrante G3,**
RH (-), Herceptest: 3+, Ki 67:40% y P53: (-)



Tratamiento neoadyuvante del cáncer de mama

Resolución caso clínico

Estudio de extensión

- Analítica y marcadores: normales
- TAC Tórax-Abdomen (02/05/2006): normal
- Gammagrafía ósea (03/05/2006): normal

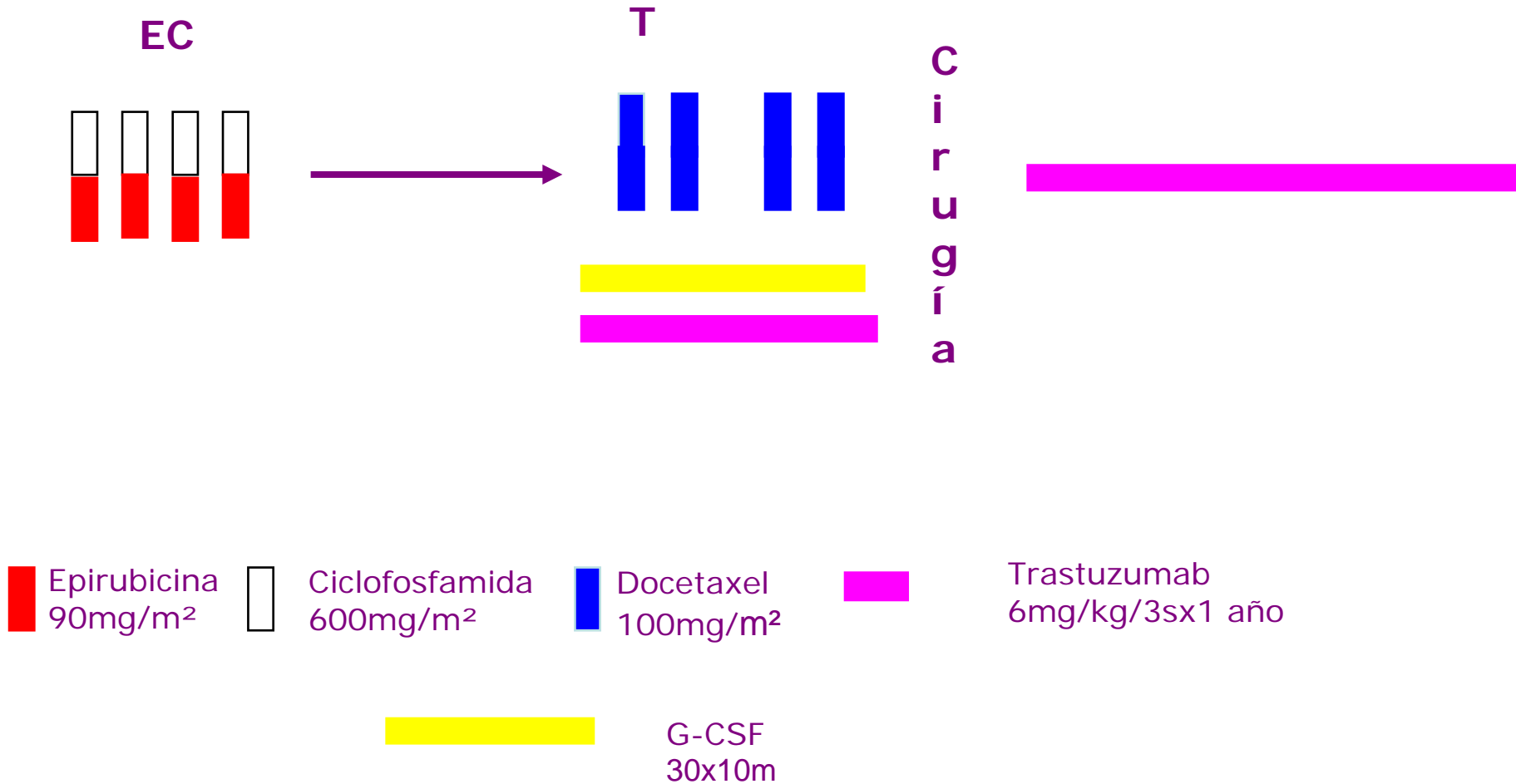
- ECG: ritmo sinusal a 70spm
- MUGA (09/05/2006): 61%

**JD: Ca de mama derecha ductal infiltrante G3, RH (-) HER 2 (+)
Estadio T2 N0 M0**

¿ Que opción terapeutica de inicio sería la más adecuada?

1. Tumorectomía + vaciamiento axilar
2. QT primaria a base de antraciclinas y taxanos con posterior tratamiento adyuvante con trastuzumab.
3. Qt primaria a base de antraciclinas –taxanos y trastuzumab de inicio con posterior pauta de trastuzumab adyuvante.
4. Qt primaria a base de antraciclinas seguida de taxano+trastuzumab y posterior pauta adyuvante de trastuzumab.

Esquema de tratamiento



Toxicidad

El tratamiento fue bien tolerado salvo porque presentó mucositis grado 3, en el 2º y 4º ciclo, precisando retrasar QT en el tercer y el cuarto y astenia grado 2

- **Exploración mamaria**

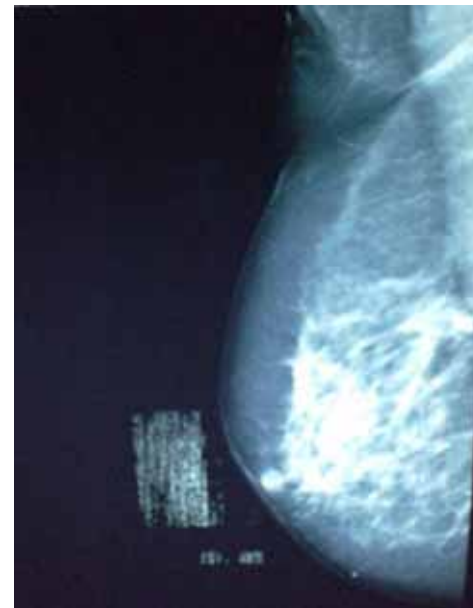
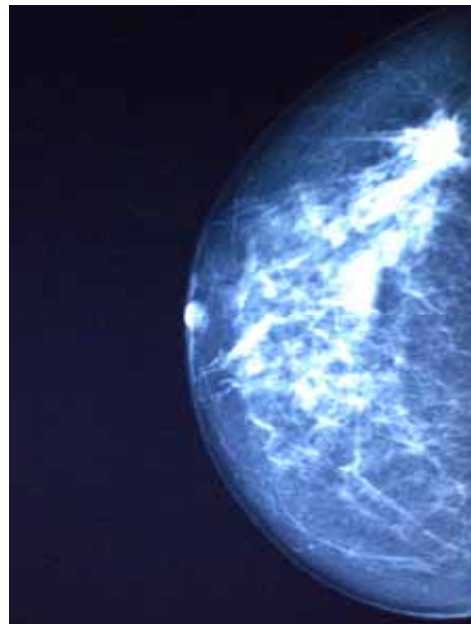
2º ciclo (05/06/2006): nódulo de 2 x 2cm en CSE MD

4º y 8º ciclo: normal

- **Mamografía**

Tras 4º ciclo (29/07/2006): aumento de densidad con importante asimetría en CSE de MD

Tras 8º ciclo (21/08/2006): igual a previa



¿ Que tratamiento quirúrgico debería recomendarse ?

- 1.Tumorectomía + BSGC
- 2.Mastectomía +BSGC
- 3.Tumorectomía + linfadenectomía axilar
- 4.Mastectomía + linfadenectomía axilar

Evolución

- El 25/08/2006 se practico cía conservadora más vaciamiento axilar
- Anatomía patológica
Áreas de carcinoma in situ G3, sin evidencia de tumor invasivo. pN0 (0/15)
- Recibió 50 Gy de RT adyuvante del 14/09/2006 al 20/10/2006
- Continua revisiones: viva y libre de enfermedad (34m)

El tratamiento adyuvante debe incluir

- 1.No precisa al ser RH negativo
- 2.Completar pauta de 4 ciclos de taxanos y trastuzumab 9 meses.
- 3.Trastuzumab 9 meses.
- 4.Trastuzumab 6 meses

Monitorización Función Cardíaca (MUGA)



0
ms

60,5%



2
ms

57,9%



4
ms

58,7%



Fin QT



10
ms

59,9%



14,18
ms

68,6%, 65,2%